Aus dem Histologischen Laboratorium des
Zahnärztlichen Instituts der Universität Basel
Vorsteher: Prof. Dr. O. Müller

Ueber Verwachsungen von Zahn und Knochen

(Histologische Studie)

Inaugural-Dissertation

zur Erlangung der Doktorwürde der Zahnheilkunde
der medizinischen Fakultät der Universität Basel
vorgelegt von

Irma Ditisheim
von Weiningen (Zürich)

Buchdruckerei Keller & Co. A. G. - Luzern 1938

Von der Medizinischen Fakultät der Universität Basel

genehmigt

auf Antrag von Professor Dr. Oscar Müller

Tag der Promotion: 28. Januar 1938

R. UNIV.
BIBLIOTHEEK
LEIDEN

Ueber Verwachsungen von Zahn und Knochen

(Histologische Studie)

In der Literatur finden sich zum Teil völlig widersprechende Angaben über das Vorkommen von echten Verwachsungen zwischen Zahn und Knochen. So habe ich mir die Aufgabe gestellt, an Hand von zahlreichen histologischen Präparaten den Fragenkomplex zu untersuchen.

Uebereinstimmend wurden von den meisten Autoren die Beobachtungen im Zusammenhang mit abnormen Resorptions- und Appositionsvorgängen gemacht. *Scheff* fand Verwachsungen bei retinierten und replantierten Zähnen.

Bünte und *Moral* berichten ausführlich über einen Fall eines retinierten Molaren, wo makroskopisch gesehen an einer kleinen umschriebenen Stelle eine Vereinigung von Zahn und Knochen vor sich gegangen ist. Das mikroskopische Bild wird von den beiden Autoren als eine *Einlagerung* von Knochen ins Dentin beschrieben. Den Vorgang stellen sie sich so vor, dass Resorptionsgewebe in den Zahn eingedrungen ist, dann ist der Prozess zum Stillstand gekommen, und der sich neu bildende Knochen füllte den ihm zur Verfügung stehenden Raum aus. Weiter heisst es im Bericht: „Wo hingegen die Resorption schon zum Abschluss gekommen ist, aber eine Neubildung noch nicht angesetzt hat, findet sich zwischen Resorptionsgewebe und Knochen ein nicht näher definierbares, unter Umständen ein sehr zellreiches Bindegewebe". Wenn wir mit den Ansichten der modernen Pathohistologie vertraut sind, muten diese Ausführungen von 1910 recht primitiv an.

Scheff sieht die *Ursache* der Resorption in einem vorübergehenden Reizzustand des den retinierten Zahn einschliessenden Knochens und seines Periosts. Nach Ablauf dieses Reizzustandes (Periostitis) fände eine Anbildung von Knochenlamellen an die Wand des Hohlraumes statt.

Zuckerkandl schreibt dem Gefäßsystem die Hauptbedeutung zu. Er meint, dass das zwar härtere Dentin im Kampf um die Existenz dem gefässreichen Knochen unterliegen müsse (Scheff, Handbuch).

Miller glaubt, dass Druckverhältnisse bei Resorptionen eine grosse Rolle spielen.

Williger sagt, dass der verlagerte Zahn als Fremdkörper der Resorption anheimfalle.

Fischer erklärt den nebeneinander herlaufenden An- und Abbau bei der Resorption der Zähne folgendermassen: „Durch biochemische Einflüsse, sowie durch Druck kann es zur Resorption der Gewebe kommen. Treten dann aber andere Bedingungen auf, so werden auch die Wirkungen andere, und der bisher resorptive Prozess wird zu einem reproduktiven."

Abschliessend bemerken *Bünte* und *Moral*, dass es sich nicht um eine organische Verwachsung des Knochens mit dem Zahnbein handle, sondern um eine mechanische Aneinandergrenzung der beiden Gewebe. Auch *Zuckerkandl* gibt an, dass immer eine Grenzlinie zwischen beiden Geweben vorhanden ist, wenn dieselbe auch oft nur schwer nachgewiesen werden kann.

Ausgedehnte experimentelle Untersuchungen hierüber hat *Bauer* angestellt. Er berichtet, dass nach durchgeführter Wurzelspitzenresektion aus dem Keimgewebe sich Kallus entwickelt, der zuerst die ganze Operationshöhle ausfüllt, und erst dann wird statisch und funktionell Unbrauchbares abgebaut im Sinne einer Auflösung der knöchernen Synostose. So bleibt ein von einer Knochen-Zementschicht überzogener Amputationsstumpf zurück, welcher von der Alveole durch Bindegewebe getrennt ist, das wahrscheinlich im Laufe der Zeit die Struktur des Periodonts annimmt. Er betrachtet den funktionellen Reiz als von grösster Bedeutung für die Statik des Gebisses. *Bauer* hat stets ein Aneinanderlagern von Knochen-Zement und Dentin gesehen, nie aber eine Verwachsung beider Gewebe.

Auch *v. Ebner* hat an normalen Zähnen diese Feststellung gemacht und bezeichnet die blosse Aneinanderlegung als begreiflich, da ja Zahnbein und Zement unabhängig voneinander entstehen und letzteres sekundär dem ersteren als dem früher gebildeten aufgelagert wird. *v. Ebner* fand zwei Anlagerungsmöglichkeiten: 1. das Zement liegt dem völlig unveränderten Zahnbein an; 2. das Zement ist teilweise resorbiertem, lakunär begrenztem Zahnbein aufgelagert.

Pommer beobachtete unvollkommene lakunäre Resorption des Dentins mit einzelnen, in die Resorptionsbucht vorragenden Dentinkanälchens.

Dessen Schüler *Bauer* spricht die Vermutung aus, dass sich, ausgelöst durch irgendwelche Impulse eines Anbaues, ein neugebildeter Knochen in diesen unvollständig resorbierten Zahnbeinpartien anlagern könnte. Dann, meint er, hätten wir das Bild eines Umwachsens einzelner Dentinkanälchen mit Knochen, das in Vergleich zu stellen wäre mit der Ummauerung „durchbohrender Gefässe"

mit Knochen oder mit dem Einbeziehen präformierter Bindegewebsfasern bei der Knochenbildung.

Im Gegensatz zu *Bauer* deutet *W. Mayer* gerade einen solchen Befund als Beweis für die innige Verwachsung von Zahn und Knochen.

Bauers Arbeiten waren schweren Angriffen von seiten *Gottliebs* ausgesetzt. Dieser gibt für die verschiedenen An- und Abbauverhältnisse folgende Erklärung: „Wenn eine Resorption bis ins Dentin hinein erfolgt ist, so ist hiermit die Ansatzstelle der Sharpeyschen Fasern zugrunde gegangen und damit auch jede Möglichkeit, auf den gegenüberliegenden Knochen einen funktionellen Reiz auszuüben. Auch der Alveolarknochen gegenüber der resorbierten Wurzeloberfläche schwindet dementsprechend. Eine primäre Reparation des Alveolarknochens kann nun nicht stattfinden. Erst muss auf dem Boden der Resorptionsfläche wenigstens eine dünne Zementschicht wieder Sharpeysche Fasern einbauen, vermittels deren das Bindegewebe veranlasst wird, die Ansatzstelle am gegenüberliegenden Alveolarknochen entsprechend auszubauen, also auch hier zu reparieren."

In bezug auf die Aetiologie der Resorptionsvorgänge sieht *Bauer* das Hauptmoment in der Steigerung des Blut- und Gewebsdruckes, die auch bedingt sein kann durch eine Raumbeengung infolge von Knochenanlagerung. So erklärt *Pommer* die Tatsache, dass sich oft in einem engen Gebiet neben oder gegenüber Apposition Resorption vorfindet. Dem funktionellen Moment schreibt *Bauer* die Hauptbedeutung zu, daneben kommen unter pathologischen Verhältnissen auch entzündliche und irritative, bzw. kombinierte komplexe Einwirkungen in Betracht. Unter pathologischen Verhältnissen kann sich aber auch die Funktion als schädigende Reizwirkung geltend machen (Alveolarpyorrhoe).

Gottlieb dagegen kennt unter physiologischen Verhältnissen nur einen Anbau. Jeder Abbau an der Wurzeloberfläche bedeutet schon eine Störung des physiologischen Geschehens.

In der bisher angeführten Literatur fand ich das Thema Verwachsung nur als Nebenbefund bei grössern Untersuchungen. *Euler* und *Meyer* hingegen widmen in ihrem vortrefflichen Buch „Pathohistologie der Zähne" der Verwachsung zwischen Zahn und Knochen ein besonderes Kapitel. Sie gehen von Beobachtungen an Zähnen mit abnorm starker Zementapposition aus. Sie werfen mit Recht die Frage auf, ob es nicht bei umfangreicher Zementneubildung schliesslich zur Berührung

von Zement und Alveolarknochen und weiterhin zur Verwachsung zwischen beiden kommen kann.

Jeder Zahnarzt kennt ja aus der Praxis Fälle, wo ein Zahn jedem Extraktionsversuch trotzt und auf keine Art auch nur zur Lockerung zu bringen ist, oder wo, auch bei höchster Sorgfalt, ein Stück des Alveolarknochens herausbricht und am Zahn hängen bleibt. Man sucht dann gern die Erklärung dieses Missgeschicks in einer Verwachsung. Ob dies zutrifft, wird später an Hand meiner eigenen Beobachtungen dargelegt werden.

Nach *Euler* und *Meyer* haben wir zu unterscheiden zwischen Hyperzementosen und Exzementosen. Die ersteren weisen eine gewisse Gleichmässigkeit auf und eine Ausdehnung auf grosse Strecken. Exzementosen sind mehr höckerig. Diese Höcker treten einfach oder multipel auf. Von den „primären" Zementhöckern sind wiederum sekundär zustande gekommene zu unterscheiden, die durch Vereinigung zahlreicher Zementikel zunächst untereinander und dann mit der Zementoberfläche der Wurzel entstehen. Die praktisch wichtigste Form abnorm starker Zementapposition ist diejenige, die an der Wurzelspitze kugelige Verdickung oder gar eine winklige Abknickung erzeugt. *Euler* und *Meyer* nehmen also an, dass häufig die Ursache für das Extraktionshindernis auf einer Hyperzementose beruhe.

Was nun die Frage der eigentlichen Verwachsungen betrifft, so hat schon *Römer* extrahierte Zähne mit adhärentem Knochen histologisch untersucht und stets eine, wenn auch feine Wurzelhautschicht zwischen Zement und Knochen festgestellt. *Gottlieb* dagegen nimmt auf Grund seiner Befunde an umgelegten Wurzeln eine Verwachsung an.

Euler und *Meyer* unterscheiden wirkliche Verwachsungen von scheinbaren, wobei die letzteren vorgetäuscht werden, wenn bei verschmälertem Periodontalraum sehr kurze und dichte Sharpeysche Faserbündel Knochen und Zement straff verbinden, oder wenn, speziell bei obern dritten Molaren, der tiefliegende Kieferhöhlenboden anscheinend den Wurzeln wenig Raum lässt; ferner, wenn bei schmalem Periodontalraum der Wurzelquerdurchmesser wechselnd ab- und zunimmt. Bei den echten Verwachsungen werden drei Gruppen unterschieden:

1. Fälle, bei denen aus besondern Umständen heraus ein starker Wechsel von Resorption und Apposition mit schliesslichem Ueberwiegen der Apposition stattgefunden hat. Hierher werden gerechnet: Retention,

Replantation, Resektion, Fraktur, Persistenz von Milchzahnteilen und maligne Tumoren.

2. Fälle normalstehender und funktionierender Zähne, bei denen von vornherein die Apposition im Vordergrund steht. Die Apposition kann betreffen: Zement oder Alveolarknochen oder auch beide zugleich.

3. Die Vereinigung von Zement und Knochen schliesst sich an degenerative Vorgänge innerhalb der Wurzelhaut an: kalkige Form, hyaline Form.

Um einige Beispiele herauszugreifen, ist die Verwachsung bei Milchzähnen, die in Resorption stehen, sehr interessant. Es kann gelegentlich in der physiologischen Resorption eine Pause eintreten und in dieser Pause eine lebhafte Apposition auf die Resorptionsfläche folgen. Zwischen diesem sekundär angelagerten Zement und dem Knochen kann es nach *Oppenheim* gelegentlich zu einer Vereinigung kommen. Noch vollständiger kann die Verwachsung zwischen persistierenden Milchzahnwurzelresten und dem umgebenden Kieferknochen werden. Solche Wurzelreste bleiben mitunter bei Milchmolaren zurück, wenn die Wurzeln stark gespreizt waren, die Krone des Prämolaren sich nahe der Bifurkation entwickelte und infolgedessen auch die Resorption des Milchzahnes nicht am Apex, sondern näher der Bifurkation begann. Dabei kann dann der apikale Teil der Wurzel vollkommen abgetrennt werden und persistieren. Meist wird er dann nachträglich ausgestossen oder resorbiert, oder aber er verwächst mit dem Knochen.

Die Frage, ob es sich bei der Verbindung zwischen der Resorptionsfläche und dem sekundär apponierten Zement oder Knochen nur um eine anatomische Anlagerung oder um eine innige Verbindung handle, beantworten *Euler* und *Meyer* dahin, dass es wohl Fälle gibt, wo eine feine Lage von Kittsubstanz als Verbindungsmittel dient, die unverkalkt bleiben kann und im mikroskopischen Bild leicht zur Trennung der zwei Hartsubstanzen führt. Doch sei eine starre Vereinigung mindestens ebenso häufig, wobei die Anlagerungslinie ganz oder fast ganz verschwinden kann.

Interessante Untersuchungen über Verwachsungen hat *Köhler* an Hunden gemacht. Bei einem Tier hohen Alters standen im Kiefer Zähne, die fest und stark abgekaut waren, neben gelockerten, nicht abgekauten. Dieser Befund ist nicht so zu erklären, dass die Festigkeit der Zähne durch das Abkauen bedingt ist, sondern dass eben nur feste Zähne einander abschleifen können. Im histologischen Bild bestätigte sich dann die Vermutung, dass die im Kiefer festsitzenden Zähne an den ver-

schiedensten Stellen ihrer Wurzel mit Alveolarknochen verwachsen waren. In bezug auf die Lokalisation der Verwachsungen fand *Köhler* keine Regelmässigkeit. In der Bifurkation der Molaren und Prämolaren selbst hat er nie Verwachsungen feststellen können. In einem besonders lehrreichen Präparat zeigt *Köhler*, dass Verwachsungen nicht nur im Anschluss an Resorptionen an der Wurzeloberfläche zustande kommen, sondern auch ohne diese, linear am Primärzement, wobei allerdings zu bemerken ist, dass solche Verwachsungen nur im Anschluss an Verwachsungsstellen mit vorausgegangener Resorption zu beobachten sind.

Um eine einleuchtende Erklärung für die Verwachsungen von Zahn und Knochen zu geben, sagt *Köhler*, dass bei starkem Umbau am Alveolarknochen ein Anbau von neuem Knochen erfolge, der im Verlauf der Apposition auf den Resorptionsboden des Zahnes stösst und durch Verwachsung mit demselben hier einen Stützpunkt findet. Ist der Zahn von Haus aus sehr fest, so wird seine Festigkeit durch diese Verwachsung noch weiter gesteigert. Ist dies nicht der Fall, so ist die Verwachsung vorübergehender Natur, und es wird, wie dies *Bauer* beschrieben hat, später an irgendeinem Punkte zu einer gewaltsamen Loslösung der Verwachsung und zur Ausbildung eines Periodontalraumes kommen.

Köhler wirft die Frage auf, warum es bei der diffusen Atrophie, bei der nach *Gottlieb* das Absterben der Wurzeloberfläche oder richtiger das Aufhören jeder lebendigen Verbindung der Wurzeloberfläche mit dem Aufhängeapparat im Vordergrund steht, zu Wanderung und Zahnausfall kommt, während in unsern Fällen von Verwachsungen, denen ja ähnliche Vorgänge vorausgegangen sind, es umgekehrt zur innigen Verbindung kommt. Die Entscheidung, ob der Ausgang nach der einen oder andern Seite hin erfolgt, schreibt er unter anderm auch dem jeweiligen Zustand des Bindegewebes zu, welcher wieder seinerseits von einer andern Ursache abhängig sein dürfte.

Als Voraussetzung zur Entstehung einer Verwachsung nimmt *Köhler* ganz allgemein immer den Umstand an, dass von der Zahnoberfläche keine Reize ausgehen, da es in den Resorptionslakunen am Zahn nicht zur Ablagerung von Knochen gekommen ist. In der Auffassung, dass immer zuerst zur Wiederherstellung eines Periodontalraumes nach weitgehender Resorption neue Sharpeysche Fasern eingebaut werden müssen, lehnt er sich genau an die Ausführungen *Gottliebs* an (siehe Seite 4 u. ff.). *Köhler* teilt ferner einen interessanten

Befund mit, wo lineare Verwachsungen dadurch entstanden sind, dass im Anschluss an sehr starke Beanspruchung des Zahnes bei günstiger Reaktionsfähigkeit des Gewebes es zur Umwandlung des bindegewebigen Aufhängeapparates des Zahnes in Knochengrundsubstanz kommt, die nachträglich verkalken kann.

Köhler kommt zu dem Schluss, dass es sich bei Verwachsungen nicht um eine Fernwirkung einer Entzündung handeln könne, so, dass sie marginal zerstörend und auf grössere Entfernung hin proliferierend gewirkt hätte.

Sehr eingehend hat sich *Römer* mit der Frage der Verwachsungen befasst. Als Grund, warum bei Extraktionen nicht selten ein Stück der Alveolarwand herausbricht, gibt er an: „Bei starken Zementhyperplasien ist die Zahnwurzel wie eingekeilt in die Alveole, indem durch den Reiz der Zementwucherung eine starke Knochenneubildung an der Innenwand der Alveole erfolgt und dadurch die Bindegewebszüge des Periodontiums sehr kurz und straff werden, so dass beim Ausziehen des Zahnes viel eher die Knochenbälkchen mit dem Zahn herausbrechen, als dass diese Bindegewebsfasern zerreissen."

Eine wirkliche knöcherne Verwachsung zwischen Zahnwurzel und Alveolarwand beobachtete *Römer* nur in drei Fällen: „1. bei sehr rasch wachsenden bösartigen Geschwülsten; 2. bei reimplantierten Zähnen; 3. bei retinierten Zähnen, an deren Oberfläche mehr oder weniger tiefe Resorptionslücken entstanden waren. Bei bösartigen Geschwülsten kommt eine Synostose zwischen Zahnbein und Knochen dann zustande, wenn durch das rasche Wachstum der Geschwulst gleichzeitig am Alveolarknochen und an der Zahnwurzel sehr starke Resorption auftritt. Bei reimplantierten Zähnen vereinigt sich der Knochen auch nicht mit der Zementschicht der Zahnwurzel, sondern der Knochen verwächst direkt mit dem Zahnbein, das nach Resorption der Zementschicht blossgelegt war. Eine bemerkenswerte Feindschaft zwischen zwei einander so nah verwandten Geweben, wie es doch Zement und Knochen sind. Dagegen findet man bei der dritten Form von Synostosen zwischen Knochen und Zahnwurzel, die an retinierten Zähnen sehr häufig zu beobachten ist, dass hier auch eine Synostose mit dem Zement stattfinden kann. Allerdings muss das Gewebe, das hier die Synostose bewirkt, als osteoides, bzw. zementoides Gewebe bezeichnet werden, da es eine Mittelstellung zwischen Knochen- und Zementgewebe einnimmt."

Gelegentlich seiner Untersuchungen über Zementanbau wirft auch *Kühn* die Frage der Möglichkeit der Verwachsung von Zement und Knochen auf. Er stellt sich in Gegensatz zu *Euler* und *Meyer*, die eine echte Verwachsung von Knochen und Zement annehmen im Anschluss an degenerative Prozesse im Periodontium durch Einlagerung von Kalk in die Grundsubstanz. Er sieht in einer solchen Vereinigung, wie auch *Römer*, nur eine Anlagerung beider Hartsubstanzen. Andere Verhältnisse liegen nach *Kühn* jedoch vor, wenn an entsprechender Stelle Anbauvorgänge an Zement und Knochen sich gleichzeitig abspielen. Hier komme eine einfache Anlagerung nicht in Frage, beide Hartgewebe haben sich durch Anbau so genähert, dass dem dazwischenliegenden Muttergewebe keine getrennte Differenzierung nach beiden Seiten mehr möglich sei. Nur für diese seltenen Fälle will *Kühn* die Bezeichnung Verwachsung verwenden.

Spezielle Literatur

Sehr interessante Untersuchungen hat *Feldmann* an Hundezähnen gemacht. Bei der Feststellung der grossen Schädigung des Periodonts durch Formalinpräparate fand er unter anderm Metaplasie des Periodontgewebes mit Bildung von osteoidem Gewebe und völligem Uebergang der Bindegewebsfasern des Periodonts in Knochenmasse. Eigenartigerweise zeigten sich an Schneidezähnen nur wenig Veränderungen, dagegen an Molaren weitgehende Schädigungen, und zwar vorwiegend an der Bifurkationsstelle. Die Erklärung hierfür ist nach *Feldmann* leicht zu geben, da ja die Bifurkation den Boden der Pulpakammer bildet, auf den die Paste bei der Füllung der Wurzel zu liegen kommt.

Gottlieb hat bei seinen Ueberlastungsversuchen an Hundezähnen ausgedehnte Verwachsungen zwischen Zahn und Knochen finden können.

Gottlieb und *Orbàn* haben Hundezähne mit chirurgischer Diathermie behandelt und fanden an einer grossen Zahl von Wurzeln knöcherne Verwachsung zwischen Wurzeloberfläche und Alveolarknochen. Es stellte sich heraus, dass Zähne, die höhere Dosen von Diathermie bekommen hatten, Verwachsungen und Resorption zeigten; bei geringern Diathermiedosen zeigten sich Verwachsungen ohne Resorption. Als charakteristisch an den Verwachsungen der Diathermiezähne wird von den beiden Autoren bezeichnet, dass der die Verwachsung darstellende Knochen sich ausnahmslos an eine intakte

Zahnoberfläche anschliesse. „Die Verwachsung erfolgt dadurch, dass eine Verknöcherung des Aufhängeapparates stattfindet, meist so, dass teils von der Zahnoberfläche, teils von der Knocheninnenwand her die Verknöcherung von der Hartsubstanz gegen die Mitte des Periodontiums vordringt. Diese beiden Vorsprünge vereinigen sich dann, und es kommt auf diese Weise zu einem soliden Uebergang der Hartsubstanz vom Zahn zum Knochen. Man kann dann immer wieder in diesen Knochenbrücken noch die Struktur des Aufhängeapparates erkennen." *Gottlieb* und *Orbàn* drücken sich in bezug auf die therapeutische Verwendbarkeit sehr vorsichtig aus. Sie erinnern an einige Misserfolge, die beim Menschen ersehen werden könnten. Immerhin lassen sie die Möglichkeit offen, ob die vorhandenen Zahnresorptionen nicht eventuell so weit repariert werden, dass man von keinem Schaden sprechen kann.

Eigene Untersuchungen

Es wurden extrahierte Zähne, an denen Knochen haften blieb, histologisch untersucht.

Präparat 1. Dicke Wurzel, längs der auf einer Seite ein 1½ cm langes Knochenstück haftet. Der Apex ist knochenfrei. Wenn man nach Resorption sucht, die in der Literatur im Zusammenhang mit Verwachsungen beschrieben sind, so findet man eine Lakune, aber nicht im Bereich des anhaftenden Knochenstücks, sondern an der knochenfreien Strecke in der Gegend des Apex. Zement-Hyperplasien finden sich einmal am Apex und ausserdem gegenüber dem Knochenstück, jedoch nicht auf der ganzen Strecke, sondern etwa zur Hälfte liegt der Knochen einer Zementschicht von normaler Dicke gegenüber. Diese zeigt keine Anzeichen vorangegangener Resorption oder Apposition. Was hingegen die Zement-Hyperplasie betrifft, so hört sie apikalwärts genau mit dem anhaftenden Knochen auf, um dann am Apex wieder zu beginnen. Der Periodontalraum ist von normaler Breite. Längs des Knochens finden sich Osteoblastensäume. Ein interessanter Befund ist folgender: Spongiosaräume öffnen sich in den Periodontalraum. In diese Räume wuchert das periodontale Bindegewebe hinein und füllt sie aus. Daher ist es begreiflich, dass die Verbindung Periodontium—Knochen straffer war als der Widerstand der dünnen Spongiosabälkchen im Innern des Kiefers, und dass bei der Extraktion ein Stück Knochen herausbrechen musste.

Präparat 2. Wurzel mit seitlich anhaftendem Knochenstück. Apex knochenfrei. Resorptionen sind auf der ganzen Wurzeloberfläche nirgends zu finden. Das Zement verdickt sich, am zervikalen Ende der Wurzel beginnend, ganz langsam bis gegen den Apex sowohl auf der Seite mit dem Knochen als auf der gegenüberliegenden, knochenfreien Seite. Dem Knochen gegenüber ist keine Veränderung zu sehen. Der Zementmantel ist zwar verdickt, aber ohne Rücksicht auf Anfang und Ende des Knochens. Der Periodontalraum ist verengt. An der Stelle, wo der Knochen zervikalwärts aufhört, haftet noch ein breiter Saum von periodontalem Bindegewebe. Man erkennt, dass der Periodontalraum hier breit gewesen sein muss. Im Bereich des verengten Periodontalraumes verlaufen die Bindegewebsbündel vorwiegend längs, statt wie normalerweise meist quer zur Zahnachse. Wiederum ist auffallend, dass periodontales Bindegewebe in die Spongiosaräume hineingewuchert ist.

Präparat 3. Mehrwurzeliger Zahn. Längs einer Wurzel haftet auf einer Seite ein 1 cm langes, dünnes Knochenstück. Sehr starke Zementapposition. Die Wurzeln sind durch Sekundärzement miteinander verbunden. Auf der Seite des anhaftenden Knochenstückes beginnt die starke Zementverdickung erst in der Mitte der dem Knochen gegenüberliegenden Strecke gegen den Apex hin. Die zervikale Hälfte weist normale Zementdicke auf. Auch auf der knochenfreien Seite der Wurzel ist das Zement sehr stark verdickt. Ein interessanter Befund ist folgender: längs des Knochens und längs der Zahnoberfläche finden sich Säume von vakuolär degenerierten Zellen, wie wir dies von den Odontoblasten her kennen. Dieselben Vakuolen finden sich auch, aber seltener, diffus verteilt innerhalb des Periodontiums. Auch an der knochenfreien Wurzeloberfläche sieht man an einer Stelle diese Vakuolen, jedoch in viel geringerem Ausmasse.

Präparat 4. An der Seite einer Wurzel ist ein Knochenstück, das bis zum Apex reicht. Der Zementmantel ist gegenüber dem Knochen normal, weist aber an einer Stelle eine schmale Sekundärzementauflagerung auf. Das periodontale Bindegewebe ist auch hier in die Spongiosaräume hineingewuchert. Interessant ist wieder die vakuoläre Degeneration im Periodontium, hier weniger als Saum, entlang dem Knochen und Zahn, als mehr diffus verstreut. Nicht das ganze Periodontium im Bereich des Knochenstücks weist diese vakuoläre Degeneration auf. Der zervikale Teil ist normal. Hingegen ist zu bemerken, dass an den knochenfreien Stellen, wo noch periodontales

Skizze zu Präp. 1

Bindegewebe der Wurzeloberfläche anhaftet, nirgends diese Vakuolen zu sehen sind.

Präparat 5. Dicke Wurzel. Auf der ganzen Länge der einen Seite haftet ein Stück Knochen, durch einen stark verbreiterten Periodontalraum vom Zahn getrennt. Auf der andern Wurzelseite ist gegen den Apex hin ein Knochenstück durch einen Periodontalraum von normaler Breite von der Zahnoberfläche getrennt. Dieses letztere Periodontium zeigt keinen besonderen Befund. Auf der Seite hingegen, wo die ganze Wurzellänge von Knochen bedeckt ist, findet sich an einer Stelle wieder die vakuoläre Degeneration diffus im Periodontium. In dem enorm breiten Periodontalraum sind spongiöse Knochenbälkchen rings von Bindegewebe eingeschlossen. Der Zementmantel ist auf dieser ganzen Seite verdickt, nimmt aber am Apex, wo der Knochen fehlt, noch an Dicke zu. Auf der Seite des kleinen Knochenstücks fehlt die Zement-Hyperplasie.

Präparat 6. Lange, schlanke Wurzel. In der Mitte der Wurzel haftet auf einer Seite ein Knochenstück. Der Zementmantel nimmt auf beiden Seiten, in der Mitte

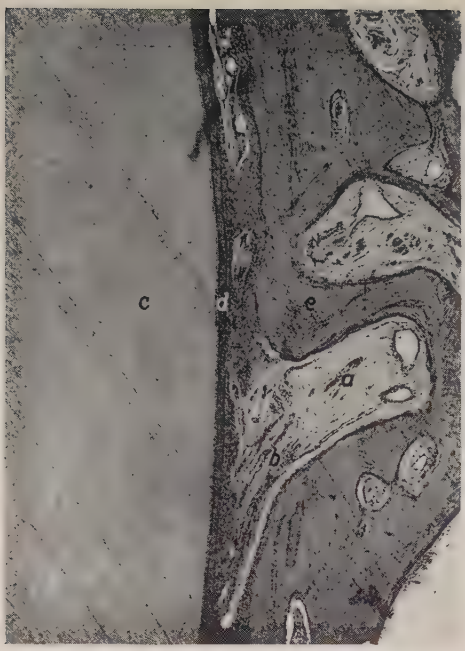

Abb. 1 Präp. 1
a) In den Periodontalraum sich öffnender Spongiosaraum; b) Hineinwucherndes Periodontium; c) Dentin; d) Zement; e) Knochen

beginnend, gegen den Apex an Dicke zu. Dem Knochen gegenüber ist er noch besonders verdickt. Der Periodontalraum ist eng. Das Periodontium ist in die Spongiosaräume hineingewuchert. An gewissen Stellen sieht man als Saum längs des Knochens und auch diffus vakuoläre Degeneration.

Präparat 7. Lange, schlanke Wurzel. Am zervikalen Ende haftet ein Knochenstück. Das Zement ist hier von gleichmässiger, normaler Dicke. Apikalwärts und auch auf der ganzen gegenüberliegenden, knochenfreien Wurzelseite sind Zeichen wechselnder Zementapposition und -resorption zu sehen. Der Apex weist starke Zementapposition auf. Das Periodontium ist in die Spongiosaräume hineingewuchert und hat sie ausgefüllt.

Präparat 8. Dicke Wurzel. Gegen das zervikale Ende hin haftet ein kleines Knochenstück. Am Apex Hyperzementose. Sonst überall Zement von normaler Dicke. Apikalwärts vom anhaftenden Knochen ist eine kleine Resorptionslakune. Der Periodontalraum ist von normaler Breite. Periodontium ist in die Spongiosaräume hineingewuchert.

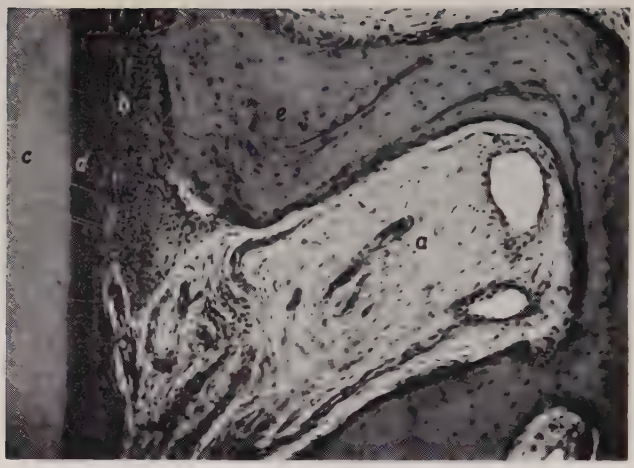

Abb. 2 Vergrösserung von Abb. 1
a) Spongiosaraum; b) Periodontium; c) Dentin; d) Zement; e) Knochen

Abb. 3 Normales Knochenmark
a) Das Periodontium wuchert nicht in den Spongiosaraum

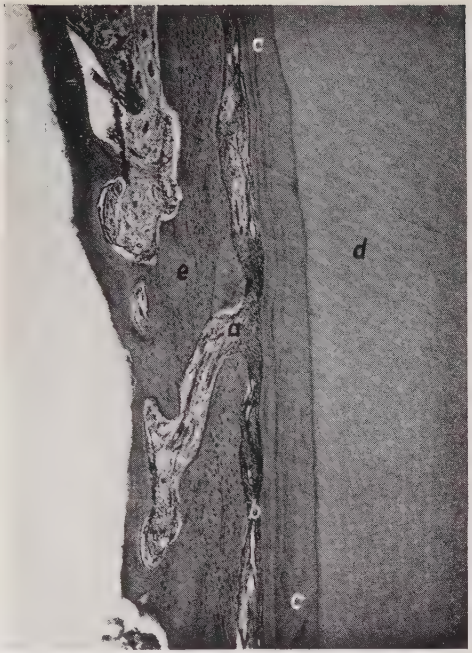

Abb. 4 Präp. 2
a) Periodontium wuchert in den Spongiosaraum; b) Periodontalraum verengt, Bindegewebsfasern längs verlaufend; c) Zement verdickt; d) Dentin; e) Knochen

Skizze zu Präp. 2

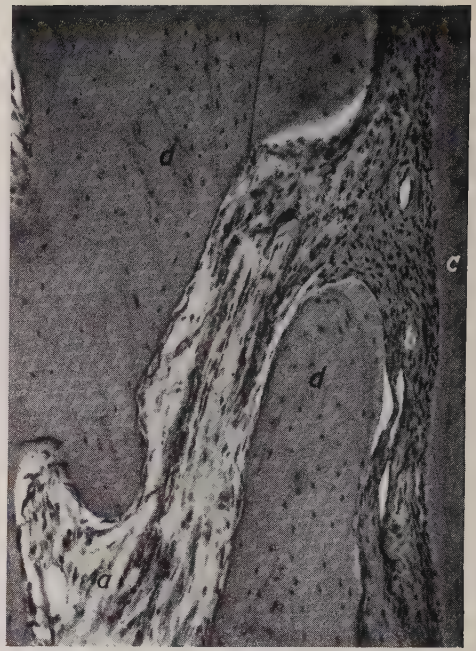

Abb. 5 Vergrösserung von Abb. 4
a) Spongiosaraum; b) Periodontium; c) Zement; d) Knochen

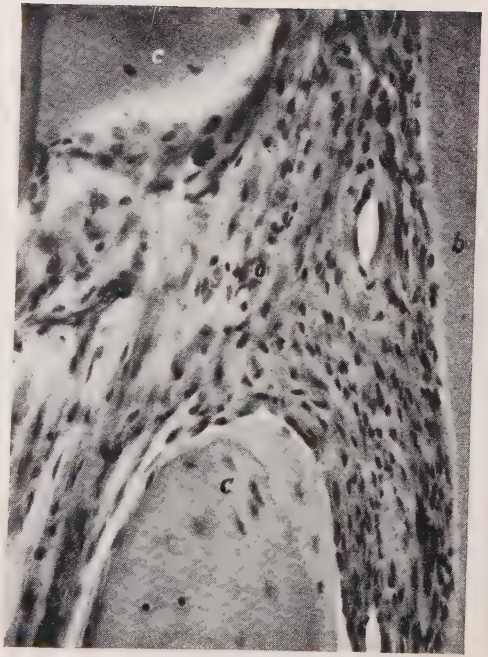

Abb. 6 Vergrösserung von Abb. 5
a) Uebergangsstelle des in den Spongiosaraum hineingewucherten periodontalen Bindegewebes; b) Zement; c) Knochen

Skizze zu Präp. 3

Skizze zu Präp. 4

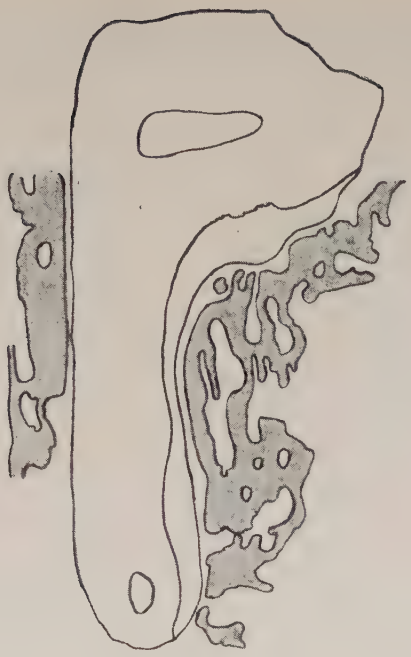

Skizze zu Präp. 5

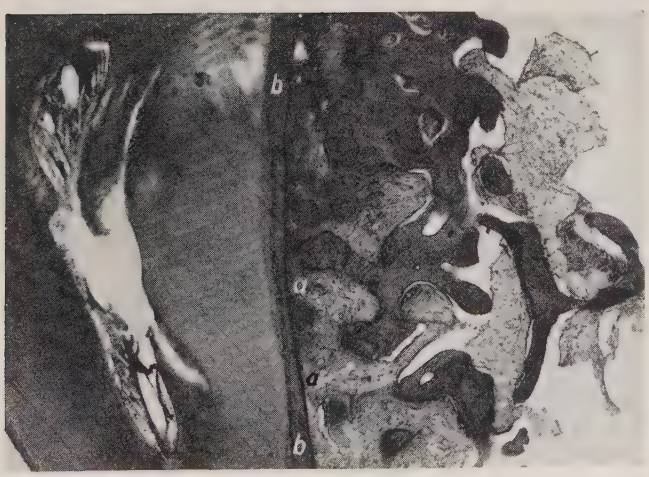

Abb. 7 Präp. 5.
Im verbreiterten Periodontalraum sind spongiöse Knochenbälkchen rings von Bindegewebe eingeschlossen. a) Vakuoläre Degeneration; b) Zement verdickt

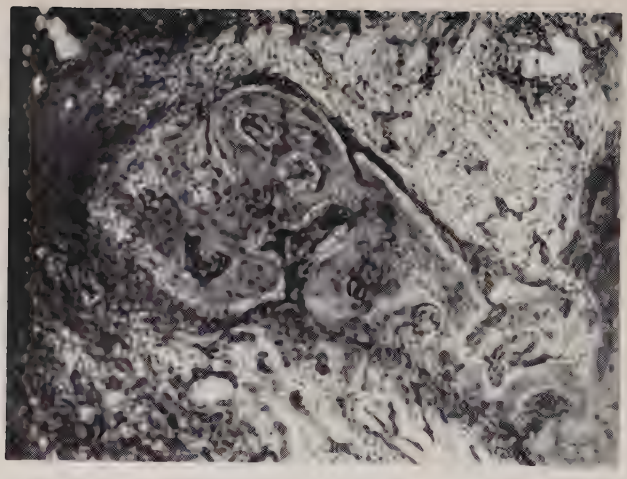

Abb. 8 Vergrösserung von Abb. 7
Spongiosabälkchen im Periodontium

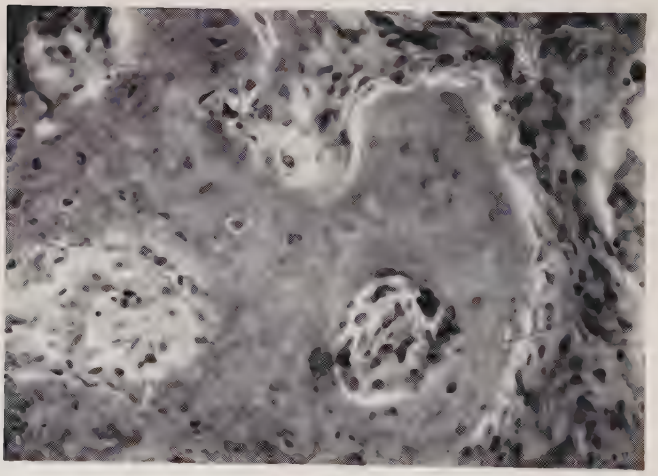

Abb. 9 Vergrösserung von Abb. 8

Präparat 9. Auf beiden Seiten der Wurzel haftet Knochen. Starke Sekundärzementauflagerungen jeweils in der Mitte des Knochenstücks beginnend und gegen den Apex zunehmend. Periodontales Bindegewebe ist in die Spongiosaräume hineingewuchert.

Die restlichen untersuchten Zähne wiesen keine besondern Befunde auf. Es erübrigt sich daher, sie zu beschreiben.

Abb. 10 Präp. 6
a) Periodontales Bindegewebe ist in die Spongiosaräume hineingewuchert;
b) Zement verdickt

Abb. 11 Vergrösserung von Abb. 10
a) Vakuoläre Degeneration diffus im Periodontium; b) Spongiosaraum; c) Dentin; d) Zement; e) Knochen

Skizze zu Präp. 6

Skizze zu Präp. 7

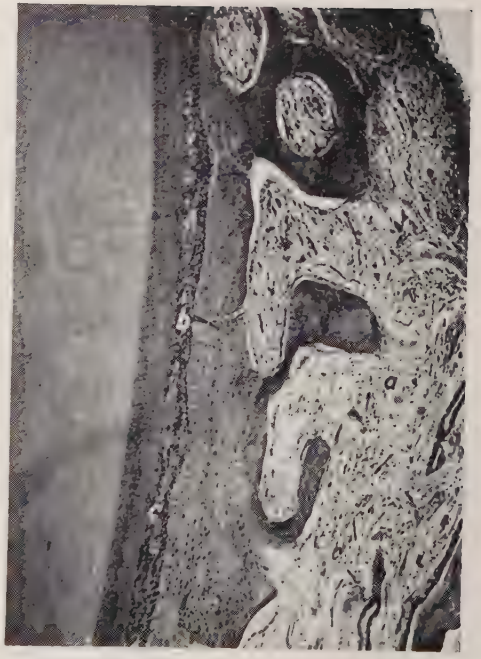

Abb. 12 Vergrösserung eines andern Serienschnittes von Präp. 6
a) Enorm breiter Spongiosaraum; b) Periodontales Bindegewebe, in den Spongiosaraum hineinwuchernd; c) Bindegewebsbündel längs angeordnet

Abb. 13 Vergrösserung von Abb. 12
a) Spongiosaraum; b) Periodontium; c) Zement; d) Knochen

Skizze von Präp. 8

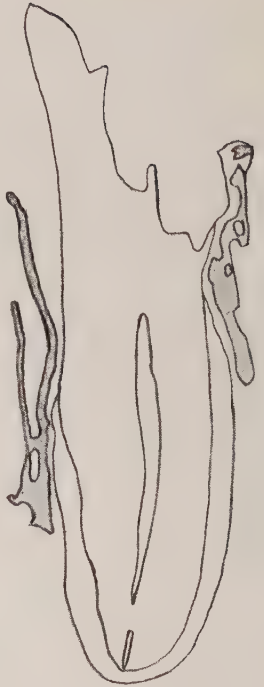

Skizze von Präp. 9

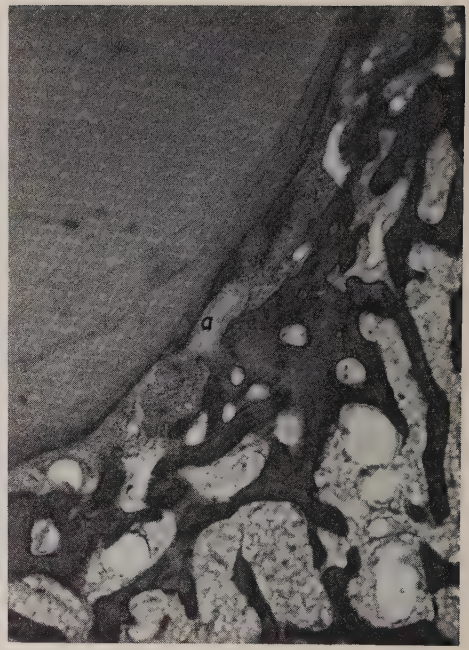

Abb. 14 Präp. 11
a) Osteoid

Abb. 15 Vergrösserung von Abb. 14
a) Osteoid; b) Zementapposition; c) Zementresorption

Zusammenfassung

Unter den untersuchten Zähnen, bei denen beim Extrahieren ein Stück des Alveolarknochens herausgebrochen war und am Zahn haften blieb, ist nicht eine einzige echte Verwachsung zwischen Zahn und Knochen zu finden. Hingegen sehen wir ein auffallendes Hineinwuchern von periodontalem Bindegewebe in die in den Periodontalraum sich öffnenden Spongiosaräume des Kieferknochens. Diese sind von dem Bindegewebe oft vollkommen ausgefüllt.

Ein weiterer interessanter Befund, der unseres Wissens sonst noch nirgends in der Literatur erhoben wurde, ist eine vakuoläre Degeneration teils entlang von Knochen und Zahnoberfläche, teils diffus im Periodontium.

Die periodontalen Bindegewebsbündel sind bei allen untersuchten Präparaten vorwiegend parallel zur Zahnachse angeordnet, anstatt wie normalerweise meist quer dazu.

In der Literatur finden sich als Erklärung für das Extraktionshindernis wiederholt Angaben über abnorm starke Hyperzementosen. Wir können diesen Befund an Hand der untersuchten Extraktionspräparate nicht bestätigen. Es finden sich zwar Sekundärzementauf-

Abb. 16 Präp. 12. Uebersichtsbild.
Färbung: Thionin-Pikrinsäure. a) Dentin; b) Wurzelzement;
c) Zementwucherung

lagerungen, aber beim Vergleich mit Zähnen, die ohne weiteres normal extrahiert werden konnten, stellt sich heraus, dass bei diesen ebensolche Hyperzementosen vorhanden sein können. Anderseits sind unter den extrahierten Zähnen mit anhaftendem Knochenstück auch solche ohne jegliche Sekundärzementauflagerungen vorhanden.

Als Erklärung, warum in den untersuchten Fällen Stücke des Alveolarknochens mit dem Zahn herausgebrochen sind, können wir lediglich den Befund anführen, dass periodontales straffes Bindegewebe in die in den Periodontalraum sich öffnenden Spongiosaräume hineingewuchert ist und sie ausgefüllt hat. Wenn man noch bemerkt, dass oft im Innern des Kiefers abnorm erweiterte Spongiosaräume vorhanden sind, ist es leicht begreiflich, dass der starre Zusammenhang Zahn—Knochen den Widerstand der dünnen Spongiosabälkchen im Innern des Knochens leicht überwinden kann.

Beim Durchsehen sämtlicher Kieferpräparate der histologischen Sammlung des Zahnärztlichen Instituts fanden sich nur einzelne echte Verwachsungen zwischen

Abb. 17 Vergrösserung von Abb. 16 a) Dentin mit Dentinkanälchen; b) Wurzelzement; c) Zementwucherung

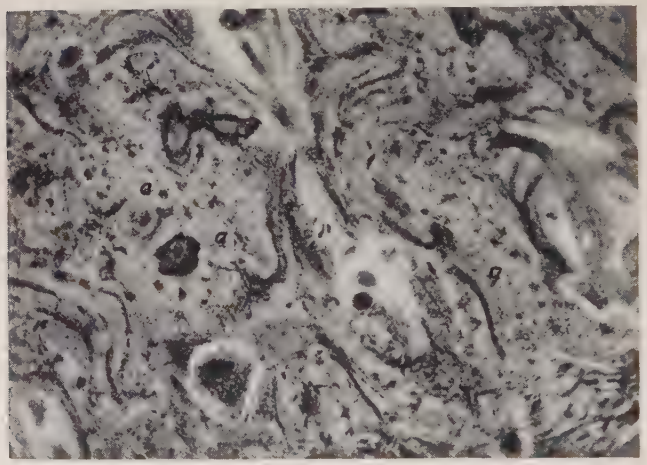

Abb. 18 Vergrösserung von Abb. 17 a) Einzelne Zementzellen

Zahn und Knochen, wie sie in der Literatur beschrieben sind; sie sind äusserst selten.

Präparat 10. Lange, kräftige Wurzel eines obern Eckzahns. In der Mitte der Wurzeloberfläche schmale Knochenspange, die den stark verengten Periodontalraum überbrückt. Diese Knochenbrücke verbreitert sich gegen den Zahn hin und legt sich linear an das nicht veränderte Zement. Eine Trennungslinie zwischen Knochen und Zement ist im Mikroskop auch mit der stärksten Vergrösserung nicht zu sehen.

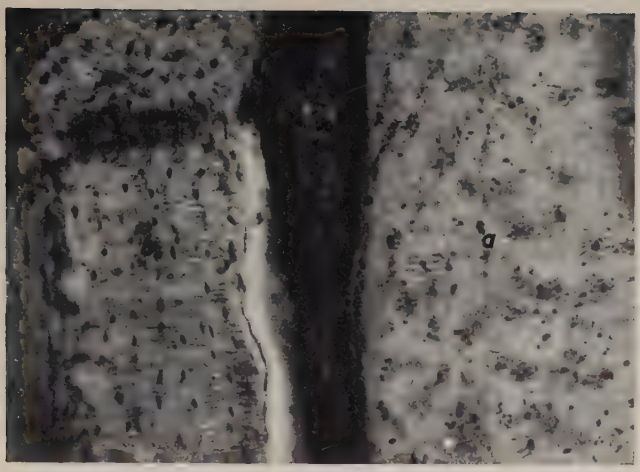

Abb. 19.
a) Normales Zement; b) Normaler Knochen. Als Vergleich zu den drei vorigen Abbildungen. Färbung: Thionin-Pikrinsäure



Abb. 20 Vergrösserung von Abb. 19

Präparat 11. Oberer, alleinstehender Prämolar. Auf der ganzen Oberfläche der Wurzel starker Wechsel von Zementapposition und -resorption. Nahe dem Apex ist der normal breite Periodontalraum von einem homogenen Gewebe ausgefüllt, das sich mit Hämalaun-Eosin sehr schwach färbt. Die Zellkerne gleichen teils den Knochenkörperchen, teils sind sie grösser und kreisrund. Es dürfte sich um Osteoid handeln, das sich einerseits unmittelbar an das Zement, anderseits ebenfalls ohne Kittlinie an

Abb. 21
a) Normales Hundeperiodontium

Abb. 22 Präp. 13
a) Mit Diathermie kauterisierte Pulpa;
b) Resorptionen an Zahn und Knochen;
c) Glatte Oberfläche des nicht mit Diathermie behandelten Zahnes

Abb. 23
a) Spongiöses Knochenbälkchen, mit dem Dentin verwachsen

Abb. 24
a) Resorptionslakunen im Zement;
b) Resorptionslakunen bis ins Dentin reichend

Abb. 25
a) Resorptionslakunen im Zement

Abb. 26 Resorptionen am Apex
a) im Zement; b) ins Dentin reichend

Abb. 27 Präp. 14
a) Grenzlinie zwischen ursprünglichem und sekundär angelagertem Knochen; b) Verwachsung zwischen Zement und Knochen; c) Verwachsung zwischen Dentin und Knochen; d) Periodontales Bindegewebe

Abb. 28 Vergrösserung von Abb. 27

Abb. 29
a) Grenzlinie zwischen ursprünglichem und sekundär apponiertem Knochen; b) Verwachsung zwischen Zement und Knochen; c) Zwischen Dentin und Knochen

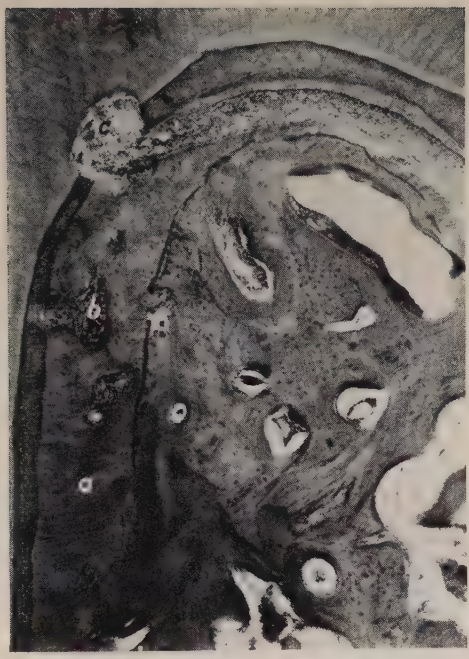

Abb. 30 Vergrösserung von Abb. 29
a) Sekundär angelagerter Knochen; b) Periodontium; c) Bis ins Dentin reichende Resorptionslakune von Periodontium ausgefüllt

den Knochen anlegt. Wir dürfen dies aber nicht als echte Verwachsung bezeichnen, da oberhalb und unterhalb der beschriebenen Stelle Entzündungsherde im Periodontium vorhanden sind.

Präparat 12. Unter den Kieferpräparaten der histologischen Sammlung fand sich ein weiterer interessanter Fall, den man bei oberflächlicher Betrachtung als Verwachsung diagnostizieren möchte. Bei starker Vergrösserung und Färbung mit Thionin-Pikrinsäure sieht man jedoch, dass die vermeintlichen Knochenzellen unbedingt normalen Zementzellen gleichen. Sie sind kreisrund, ringsum mit Protoplasmaausläufern besetzt. Auch ist von einem lamellösen Bau, den man bei Knochen erwarten müsste, nichts zu sehen. Es handelt sich höchst wahrscheinlich um eine Zementwucherung auf Grund eines Granulationsgewebes, das den Knochen resorbiert hat, so dass das Zement widerstandslos die Knochenhöhle ausfüllen konnte.

Da wir gesehen haben, dass das Wesentliche bei einer festen Verbindung zwischen Zahn und Alveolarwand ohne echte Verwachsung durch ein bestimmtes

Abb. 31 a) Dentin; b) Knochen

Verhalten der Periodontalfasern bedingt zu sein scheint, so drängt sich sofort der Wunsch auf, diese Erkenntnis therapeutisch zu verwerten zu suchen. Man sollte zur Festigung des Zahnes bei Alveolarpyorrhoe und diffuser Atrophie das Periodontium so anregen können, dass es in die Spongiosaräume hineinwuchert, um dadurch zu einem Wiederfestwerden des Zahnes beizutragen.

Eine Reizung des seitlichen Periodontiums des Hundezahnes ist am leichtesten vom Wurzelkanal aus zu bewerkstelligen. Durch Diffusion starker Formalinlösungen z. B. ist es gelungen, bestimmte Veränderungen herbeizuführen. Wir haben, um zu einem sicheren Resultate zu gelangen, die Hundepulpa mit der Diathermienadel vollständig kauterisiert und ausgebrannt und den Wurzelkanal hierauf gefüllt und abgeschlossen. Nach 2—4 Wochen kamen die Hundekiefer zur histologischen Untersuchung. Es zeigten sich Verwachsungen von Zahn und Knochen wie folgt:

Präparat 13. Die Zähne stehen eng aneinander, so dass die Interdentalräume sehr schmal sind. Das Alveolarseptum wird von dünnen Knochenbälkchen gebildet, die streckenweise sogar fehlen. In der Mitte der Wurzel stehen solche Spongiosabälkchen in kontinuierlichem

Zusammenhang mit der Zahnoberfläche. Längs des ganzen Zahnes finden sich Resorptionen, die bis ins Dentin hineinreichen. Der Nachbarzahn, der nicht diathermiert wurde, weist weder Resorptionen noch Verwachsungen auf. Zement-Hyperplasie ist nicht vorhanden.

Präparat 14. Molar. An der Aussenseite der einen Wurzel nahe dem Epithelansatz zeigen sich weitgehende Verwachsungen zwischen Zahn und Knochen. Längs des ganzen Alveolarseptums kann man eine Linie verfolgen, die die Grenze zwischen ursprünglichem und sekundär apponiertem Knochen angibt. Dem Alveolarrand gegenüber reicht eine Resorptionslakune bis tief ins Dentin hinein. Es zeigt uns dies an, dass das Periodontalgewebe sich in ein Gewebe mit resorptiver Tätigkeit umgewandelt hat. Etwas von dieser Lakune entfernt beginnt sich Knochen an das Zement anzulagern. Noch weiter apikalwärts trifft man eine zweite, tief ins Dentin reichende Resorptionslakune, die teils von periodontalem Bindegewebe ausgefüllt ist, teils ist Knochen in die Lakune hineingewachsen und hat sich direkt an das blossgelegte Dentin angelegt. Man muss hier unbedingt eine echte Verwachsung zwischen Dentin und Knochen ohne Kittlinie annehmen. Der Apex dieser Wurzel weist eine abnorm starke Zementapposition auf.

Eine andere interessante Verwachsungsstelle sehen wir am selben Zahn interradikulär an der Bifurkation beginnend und eine Strecke weit entlang der eben beschriebenen Wurzel verlaufend. Auch hier ist am Knochen eine Linie zu verfolgen, die den ursprünglichen vom sekundär angelagerten Knochen trennt. In der Bifurkation befindet sich eine Resorptionsbucht, die von Bindegewebe ausgefüllt ist. An ihrem Rand beginnt der Knochen sich linear an das Zement anzulagern. Diese Verwachsung reicht bis zur nächsten Resorptionslakune, welche zum Teil von Periodontium ausgefüllt ist. In die Mitte der Lakune ragt eine Knochenbrücke, die sich unmittelbar an das Dentin anlegt.

Die andere Wurzel weist nirgends Resorptionen oder Verwachsungen auf. Jedoch sind schon Zeichen einer Knochenapposition zu sehen, und es wäre vielleicht nur eine Frage der Zeit, bis sich auch hier der Knochen an die Zahnoberfläche angelagert hätte.

Auf einem andern Serienschnitt desselben Zahnes ist Folgendes zu sehen: eine flache, langgestreckte Resorptionslakune, die bis ins Dentin hineinreicht, ist grösstenteils von Bindegewebe ausgefüllt. Ein schmaler Dentinsporn steht in direktem Zusammenhang mit dem spitz

zulaufenden Fortsatz einer Knochenspange, die frei im Periodontium liegt.

Zusammenfassend lässt sich sagen, dass es gelingt, mit Hilfe der Diathermienadel Verwachsungen von Zahn und Kieferknochen im Hundeperiodontium zu erzielen. Ob diese Befunde sich auch an menschlichen Zähnen zeigen und eventuell zu therapeutischen Versuchen führen, müssen weitere Untersuchungen festlegen.

Literaturnachweis

1881 *Pommer G.* Ueber die lakunäre Resorption im erkrankten Knochen. Sitzungsbericht d. Wr. Akad. d. Wiss., Bd. 3.

1901 *Miller.* Pathologische Prozesse an einem retinierten Zahn. Dtsch. Monatsschr. f. Zhlk., H. 8.

1909 *Fischer.* Beiträge zum Durchbruch der bleibenden Zähne und zur Resorption des Milchgebisses nebst Untersuchungen über Genese der Osteoklasten der Riesenzellen. Anatom. Hefte.

1909 *Scheff.* Handbuch d. Zahnhlk.

1909 *Williger.* Resorptionserscheinungen an einem retinierten Eckzahn. Corr.-Bl. f. Z.ärzte, H. 1.

1910 *Bünte* und *Moral.* Anlagerung von Knochensubstanz an das Dentin. Dtsch. Mschr. f. Zhk.

1913 *v. Ebner.* Histologie der Zähne mit Einschluss der Histogenese. Scheffs Handb. d. Zhk., B. 1.

1921 *Gottlieb.* Histologische Befunde an umgelegten Wurzeln. Z. f. St., H. 1.

1922 *Oppenheim.* Histologische Befunde beim Zahnwechsel. Z. f. St., H. 10.

1924 *Mayer W.* Ein Beitrag zur traumatischen Schädigung von Zahnkeimen. Dtsch. Mschr. f. Zhk., H. 21.

1925 *Bauer W.* Mikroskopische Befunde an Zähnen und Paradentien nach experimenteller Wurzelspitzenamputation, unter besonderer Berücksichtigung der Bedeutung funktioneller Auswirkungen. Zschr. f. St., Nr. 2.

1925 *Gottlieb.* Die Appositions- und Resorptionsvorgänge an Knochen und Zähnen. Zschr. f. St., Nr. 4.

1927 *Euler-Meyer.* Pathohistologie der Zähne.

1927 *Feldmann Grigory.* Die Wirkung des Formalin und Trikresolformalin auf das Parodont bei der Behandlung und Wurzelfüllung. Dtsch. Mschr. f. Zhk.

1927 *Köhler I.*, Verwachsungen zwischen Zahn und Knochen Zschr. f. St., Nr. 9.

1928 *Römer.* Handb. d. spez. pathol. Anat. u. Histol., Bd. 4, 2. Teil, S. 317.

1930 *Gottlieb* und *Orbán.* Zschr. f. St.

1930 *Kühn Alfred.* Histologische Studien über pathologische Veränderungen des Paradentiums. Dtsch. Zahnhk., H. 76.

Herrn Professor Dr. O. Müller

spreche ich für die gütige Ueberlassung des Themas sowie für seine Ratschläge und die Herstellung der Mikrophotographien meinen besten Dank aus